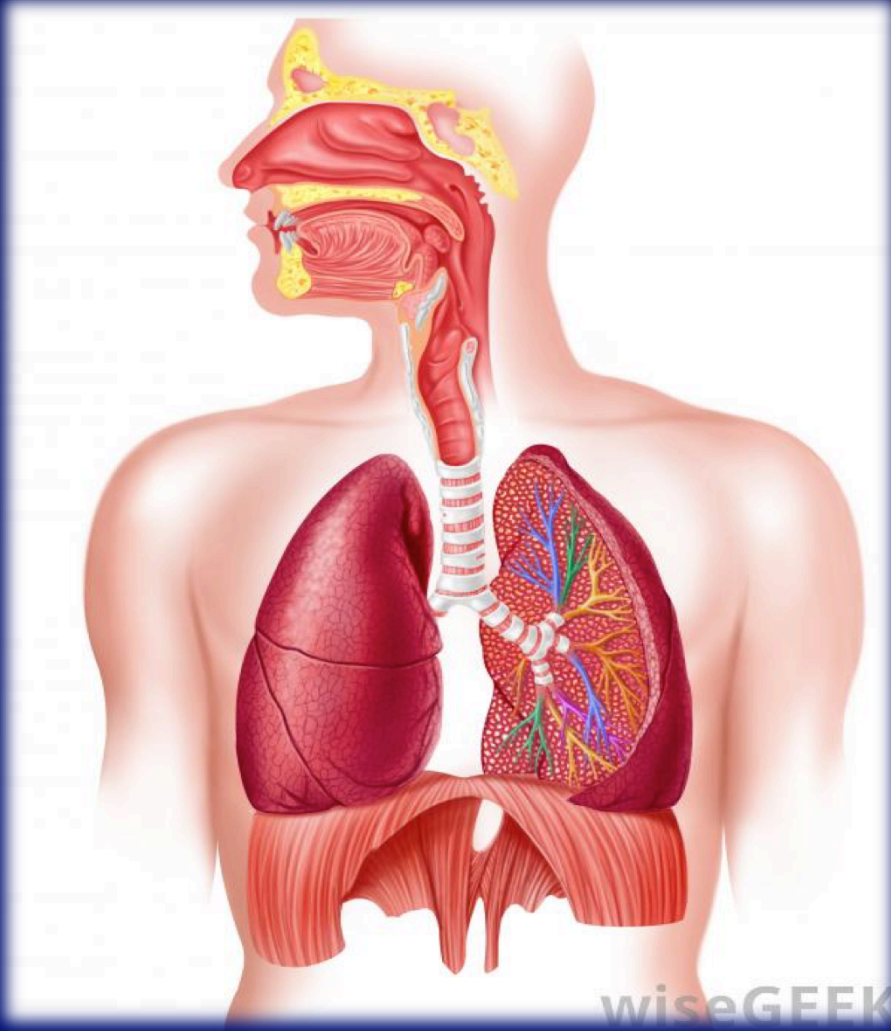


KBB'DE YABANCI CİSİMLER

Yrd. Doç. Dr. Burak ULKUMEN
Celal Bayar Üniversitesi
KBB Anabilim Dalı



Üst solunum yolu

EPİDEMİYOLOJİ

- Yabancı cisim aspirasyonlarının büyük kısmı 15 yaş altı çocuklarda
- En riskli grup 1-3 yaş arası çocuklar



ETİYOLOJİ



- Molar dişler henüz olmadığı için çiğneme tam değil
- Beslenme sırasında koşma ve oyun oynama eğilimi
- Her türlü objeyi ağızlarına alarak tanımaya çalışırlar
- Yutma ve glottik kapanma eşgüdümü henüz tam gelişmemiştir

PATOFİZYOLOJİ

- Besinler en sık aspire edilen cisimlerdir
- Kuruyemişler besinler içerisinde en sık aspire edilen objedir
- Yabancı cisim aspire edildiğinde ÜSY'da 3 anatomik bölgede yerleşebilir: **larenks**, **trakea** veya **bronşlar**

Yüksek Riskli Besinler

- Sert gıdalar
- Fıstık
- Üzüm
- Fasülye
- Çekirdek

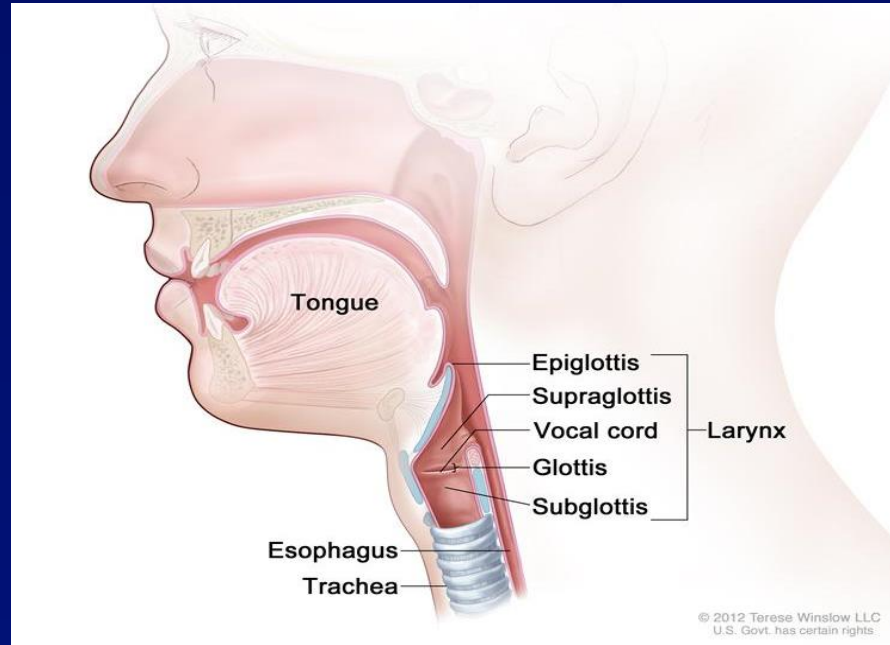


Bronşial Yabancı Cisim Aspirasyonunun Evreleri

- **İlk evre** – Öksürük, nefes darlığı veya aspirasyon sırasında tam havayolu obstrüksiyonu
- **Asemptomatik evre** – reflekslerin (bronko/laringospazm) gevşemesi ile cismin yerleşmesi sonucu saatler/haftalar boyunca semptomların azalması/tamamen ortadan kalkması
- **Komplikasyon evresi** – Yabancı cisme bağlı erozyon/obstrüksiyon pnömoni, atelektazi veya abseye yol açabilir

Larenkste Yabancı Cisim

- Larengeal yabancı cisimler genellikle tam ya da parsiyel havayolu obstrüksiyonuna yol açarlar.

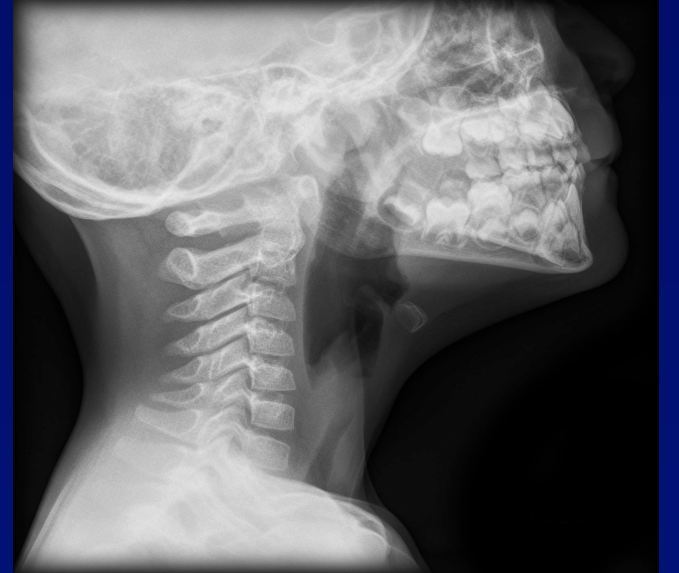


LARENGEAL YABANCI CİSİM SEMPTOMLAR

- Stridor
- Öksürük
- Ses kısıklığı
- Dispne
- Odinofaji
- Afoni

TANI

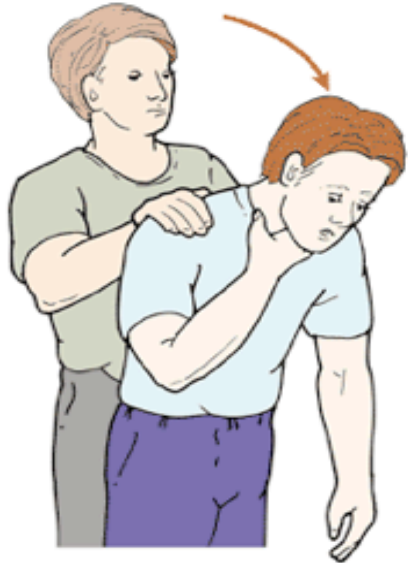- Düz grafi veya floroskopik inceleme.
- Endoskopik değerlendirme



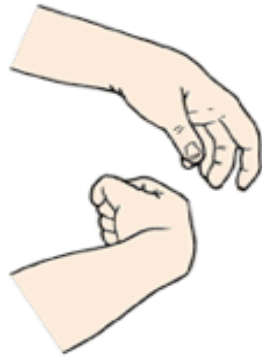Müdahale

- Heimlich manevrası
- Laringoskopi
- Trakeotomi (Krikotiroidotomi)

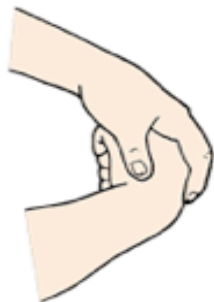
Heimlich Maneuver



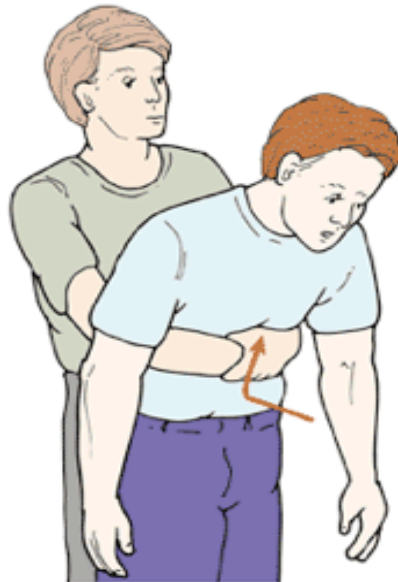1. Lean the person forward slightly and stand behind him or her.



2. Make a fist with one hand.

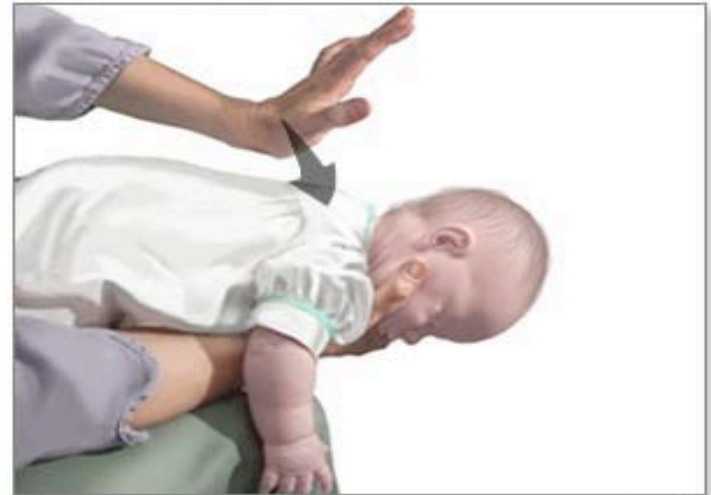

3. Put your arms around the person and grasp your fist with your other hand near the top of the stomach, just below the center of the rib cage.



4. Make a quick, hard movement, inward and upward.

Place the infant stomach-down across your forearm and give five thumps on the infant's back with heel of your hand



ADAM



Place fist above navel while grasping fist with other hand. Leaning over a chair or counter-top, drive your fist towards yourself with an upward thrust

BURUNDA YABANCI CİSİM

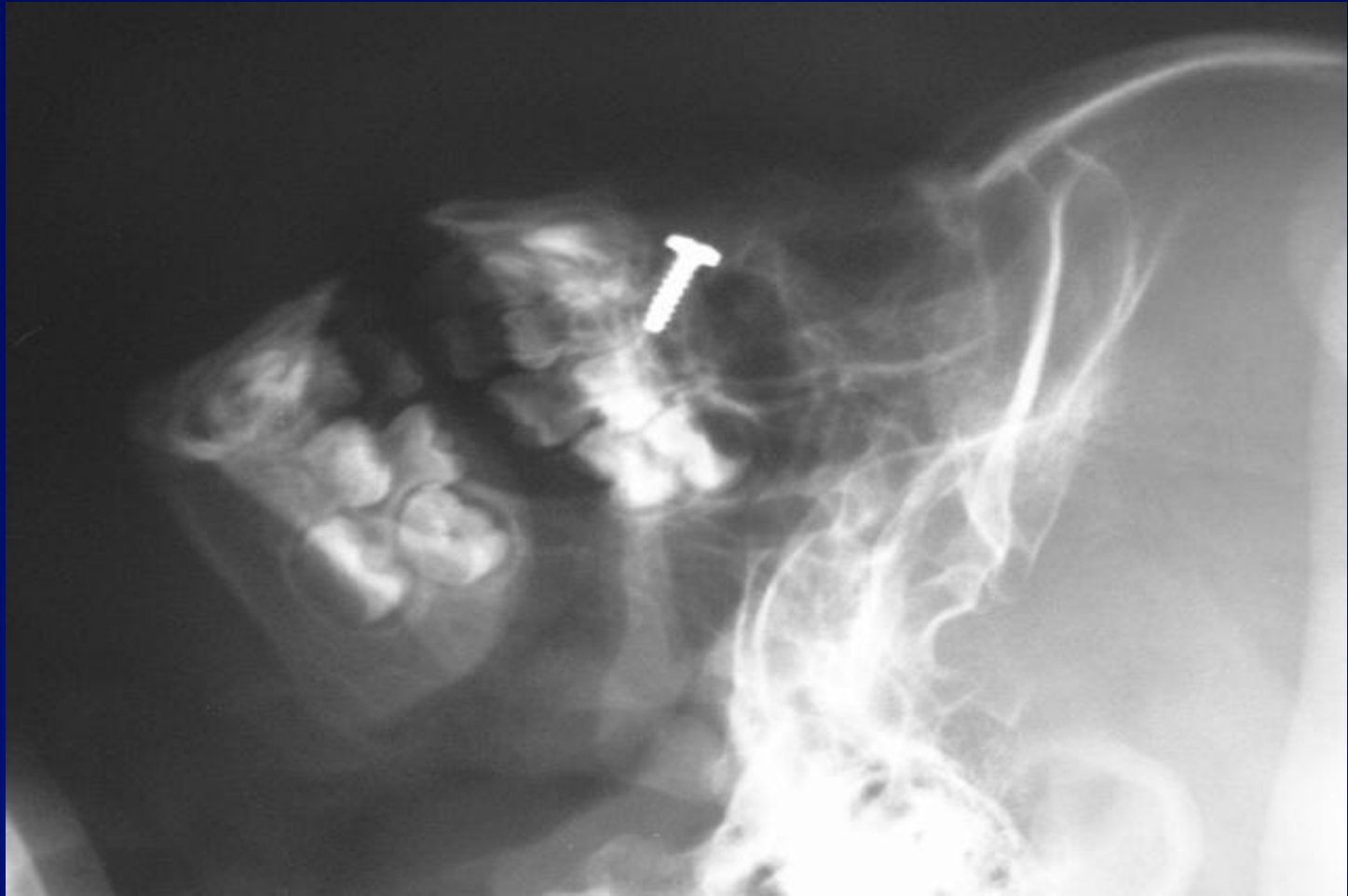Semptomlar:

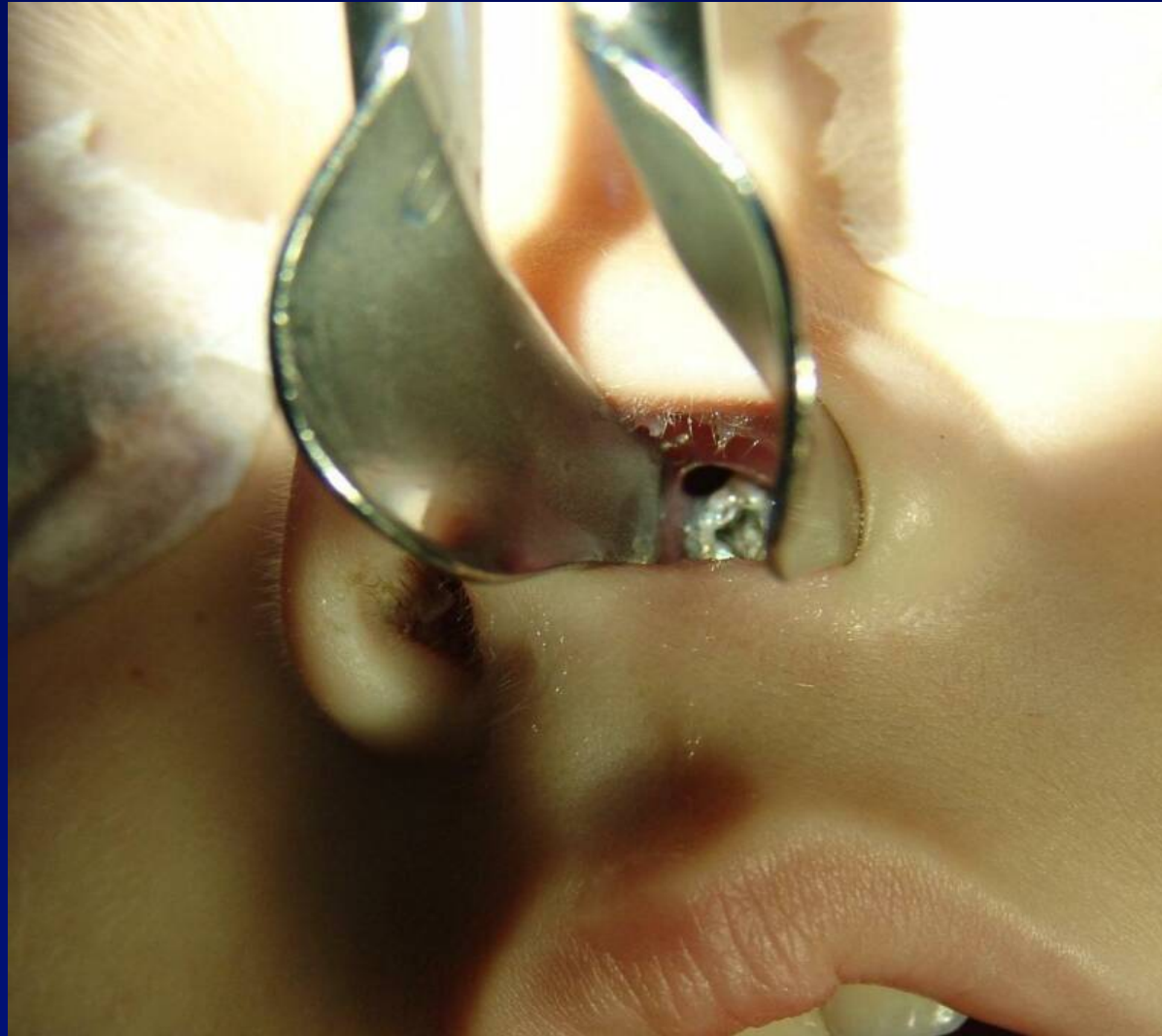- Etkilenen taraftan zor nefes alma
- Kötü koku
- Burunda yabancı cisim hissi
- Kanlı buru akıntısı
- Huzursuzluk (özellikle infantlarda)
- Burunda iritasyon ve ağrı

TANI

- Hikaye
- Anterior rinoskopi
- Radyoloji
- Endoskopi







Kulakta Yabancı Cisim

- Tıkanıklık hissi
- İşitme kaybı
- Ağrı
- Kanama
- Akıntı

Tanı

- İnspeksiyon
- Otoskopi

Tedavi

- Otoskopi & otomikroskopik muayene
- Forceps & Buşon küreti
- Büyük ve impakte Y.C cerrahi gerekebilir
- Canlı Y.C önce öldürmek gerekir