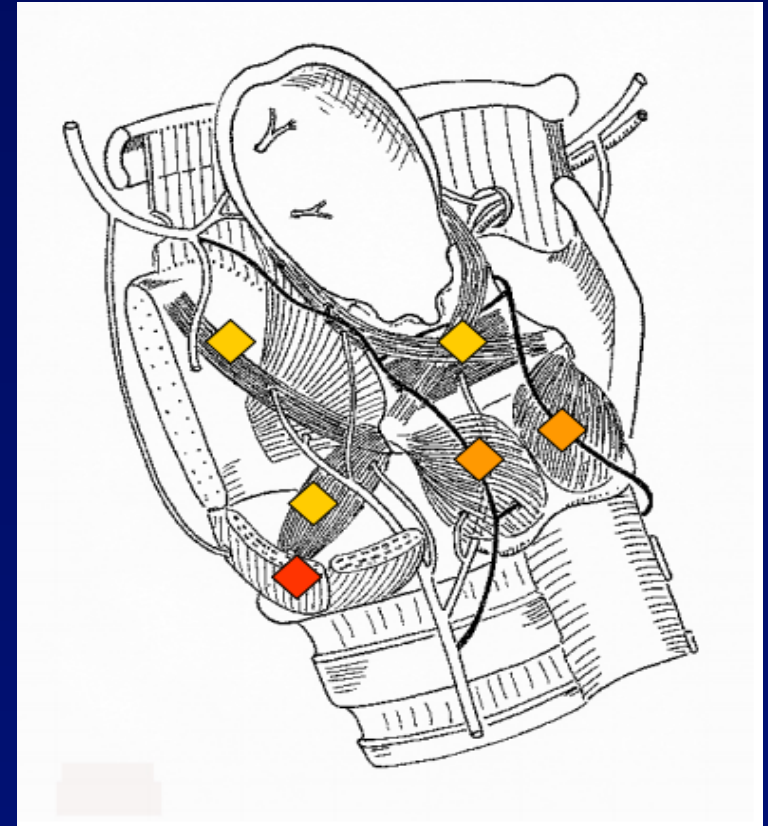


VOKAL KORD PARALİZİLERİ

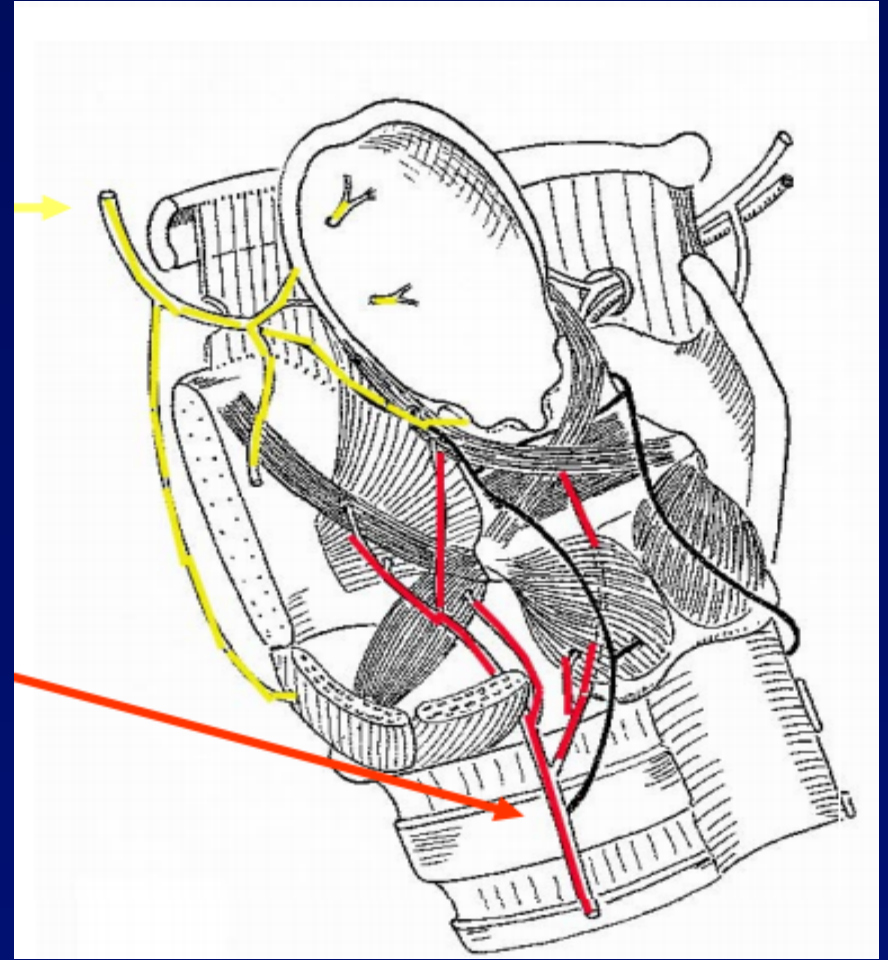
Yrd. Doç. Dr. Burak ULKUMEN
Celal Bayar Üniversitesi
KBB Anabilim Dalı

Kaslar

- Abdüktörler:
posterior krikoaritenoid
- Addüktörler:
lateral krikoaritenoid
interaritenoid
tiroaritenoid
- Geren kaslar(+addüktörler)
krikotiroid
tiroaritenoid

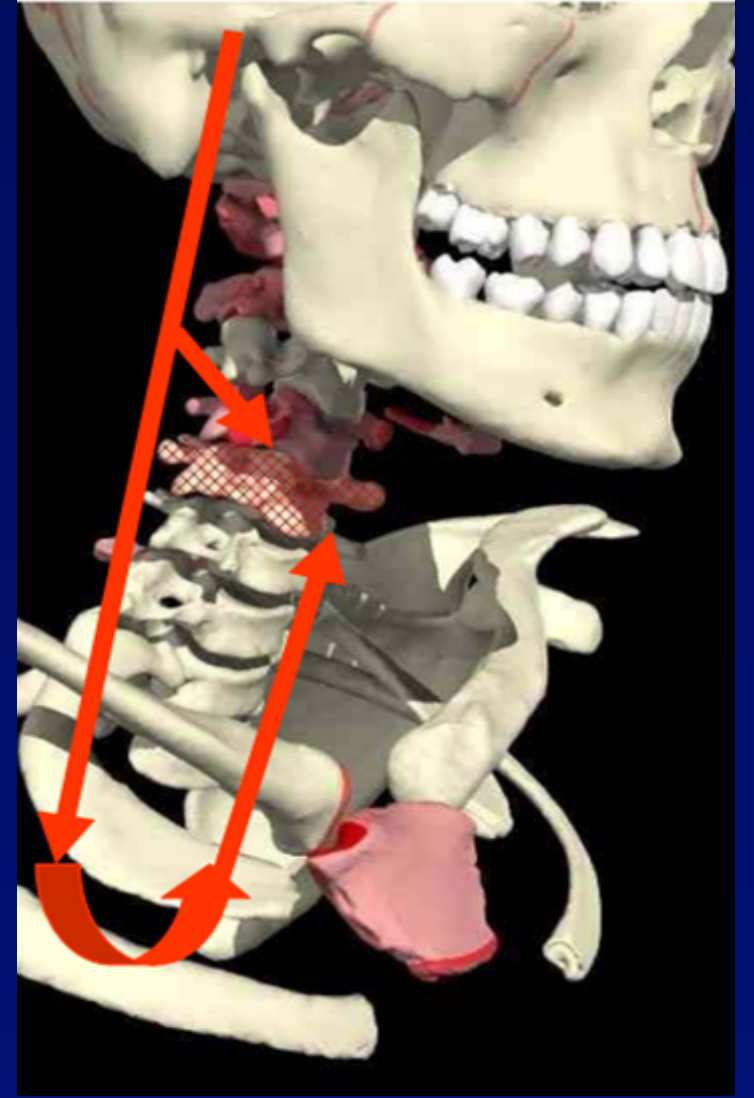


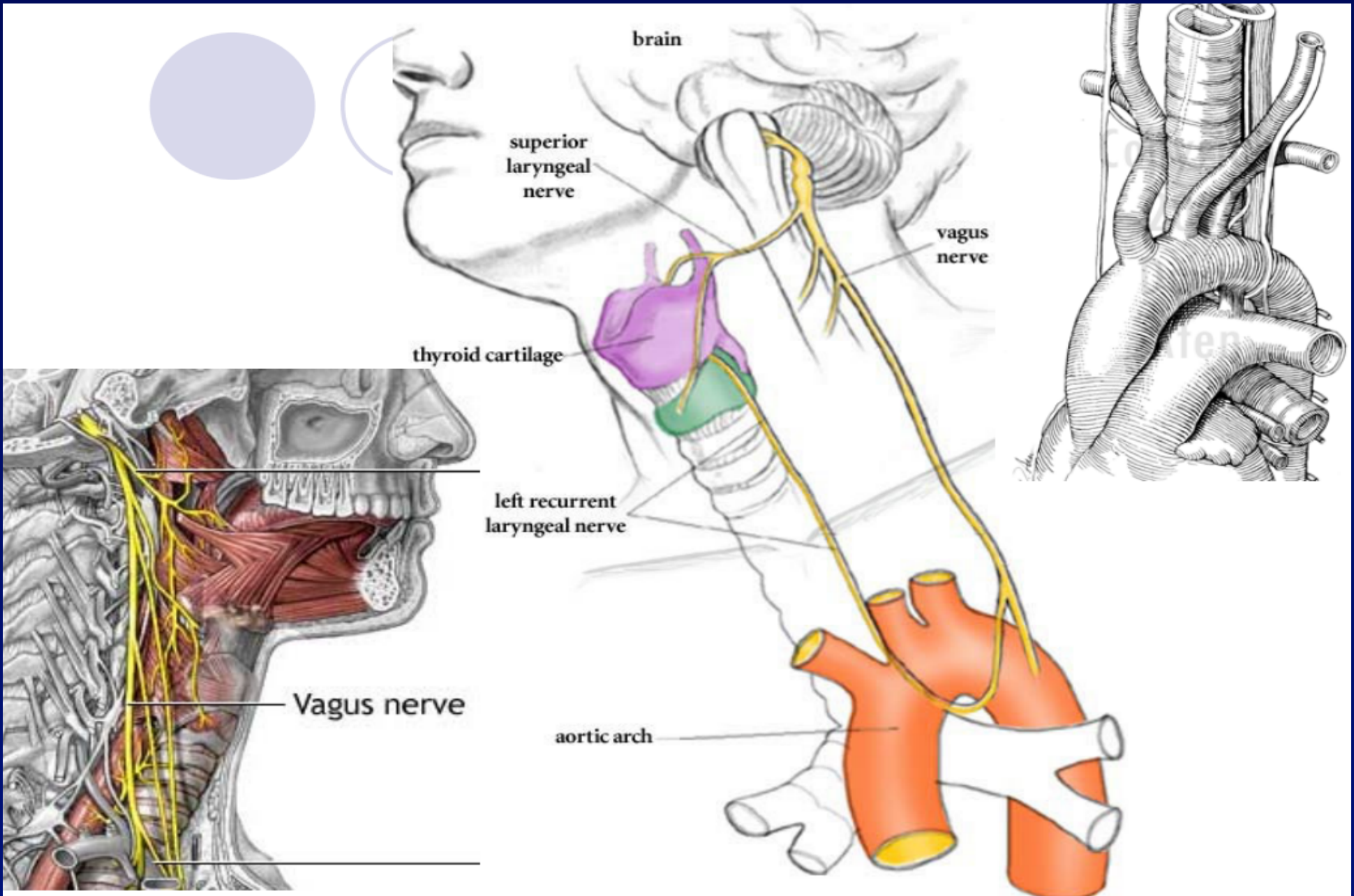
- **Superior laringeal sinir**
vokal kord üstündeki
larenksin sensoriyal
innervasyonu
motor: krikotiroid kas
- **Rekürren laringeal**
 - geri kalan tüm larenks
kasları
 - vokal kord altındaki
larenksin sensöriyal
innervasyon



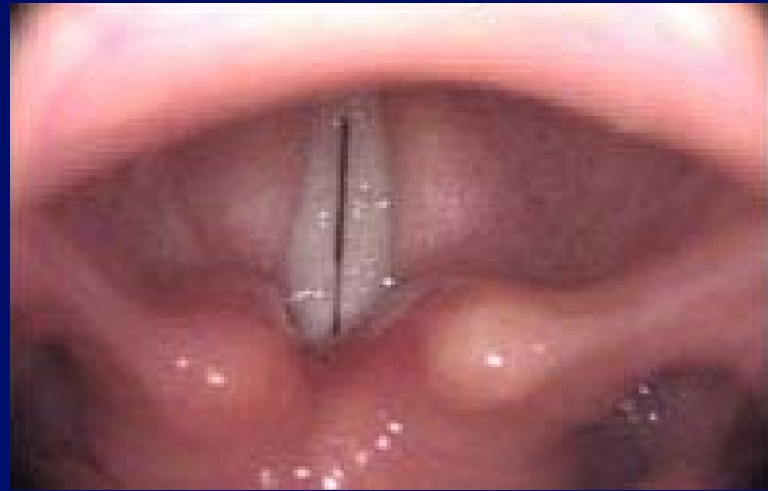Nöral Yol

- Beyin sapı - vagal nükleus
- Juguler foramen
- Üst boyun
- Alt boyun
- Toraks

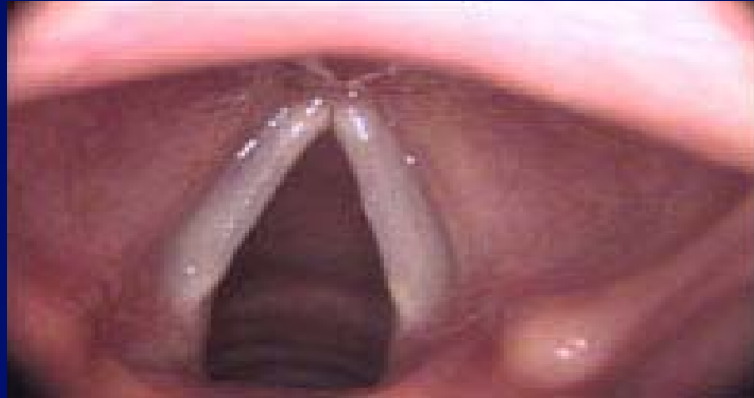



Addüksiyon

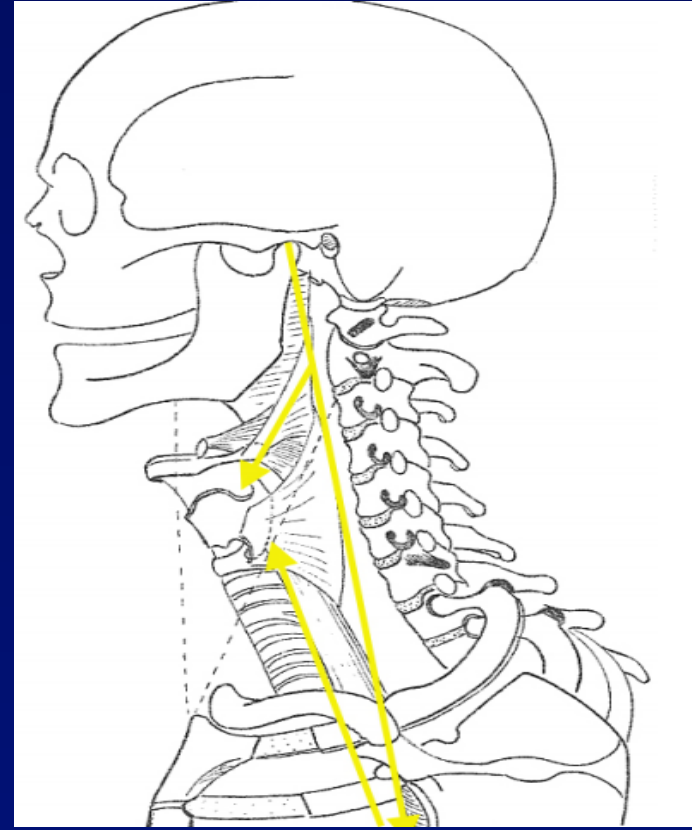


Abdüksiyon



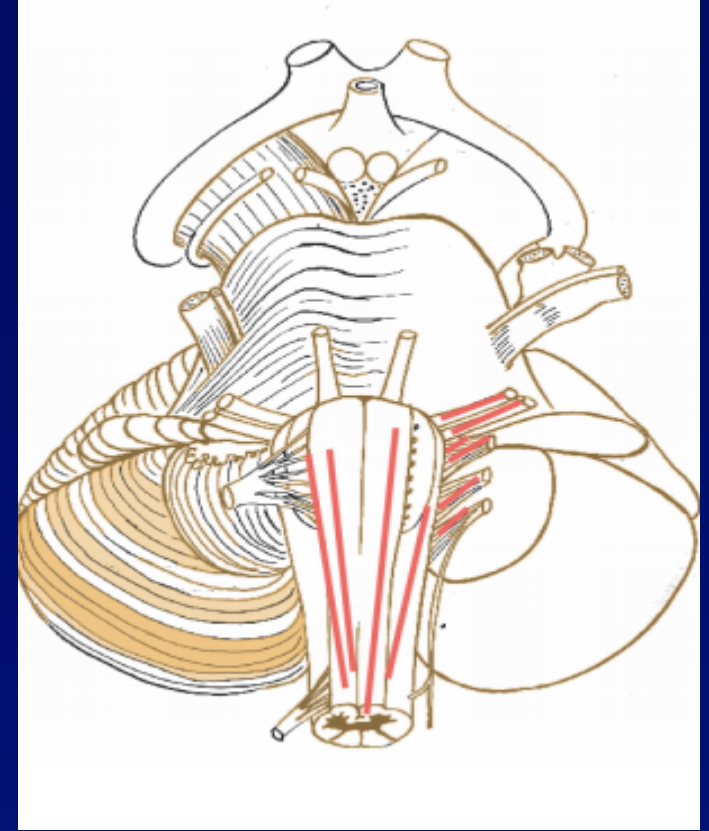
Lezyon yerleşimi & Etiyoloji

- İntrakraniyal
- Kraniyal
- Ekstrakraniyal
 - boyun
 - toraks



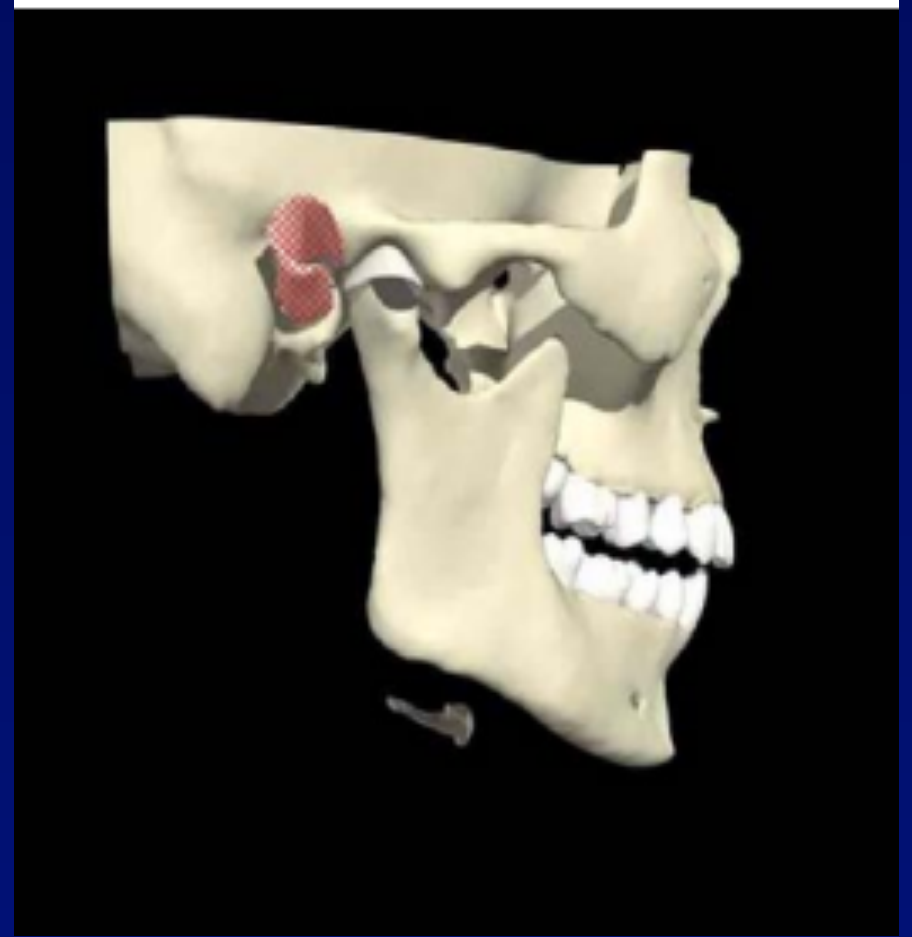
İntrakraniyal

- Kafa travması
- Serebrovasküler bozukluk
- Bulbar polyomiyelit
- İntrakraniyal kitleler



Kraniyal

- Kafatabanı kırıkları
- Juguler foramen lezyonları
(glomus tümörleri,
nazofarengial karsinom)
- Kafatabanı osteomyeliti



Boyun

- Tiroidektomi
- Tiroid tümörleri
- Larenks karsinomu
- Hipofarenks karsinomu
- Malign servikal lenf nodları
- Travma

Toraks

- Bronkojenik ca
- Kardiotorasik cerrahi
- Aortik anevrisma
- Mediastinal lenfadenopati
- Trakeoözofajial cerrahi

Diğer nedenler

- Nörit, nöropati:

İlaçlar: vinkristin, fenitoin

Toksik ve metabolik hastalıklar:

- DM
- Alkolizm
- Ağır metal zehirlenmesi

- İdiopatik

- Konjenital:

- Hidrosefali
- Arnold-chiari malformasyon

Semptomlar

- **Ses deęişiklięi:**
 - ses kısıklıęı*
 - diplofoni*
 - eforlu konuşma*
 - anlaşılmayan konuşma*
 - zayıf konuşma*
- **Hava yolu problemleri**
 - eforlu solunum*
 - stridor*
 - effektif olmayan öksürük*
- **Yutma problemleri**

İnceleme

- **Radyolojik:**

 - Ac grafisi

 - CT- kafatabanı, boyun, göğüs

 - MR

 - Tiroid sintigrafi

- **Laboratuvar:**

 - sifilis, tbc, DM , ESH , viroloji

- **Laringeal EMG**

- **Endoskopi:**

 - direkt larengoskopi (paralizi, fiksasyon)

 - panendoskopi (nazofarenks, özofagus, toraks)

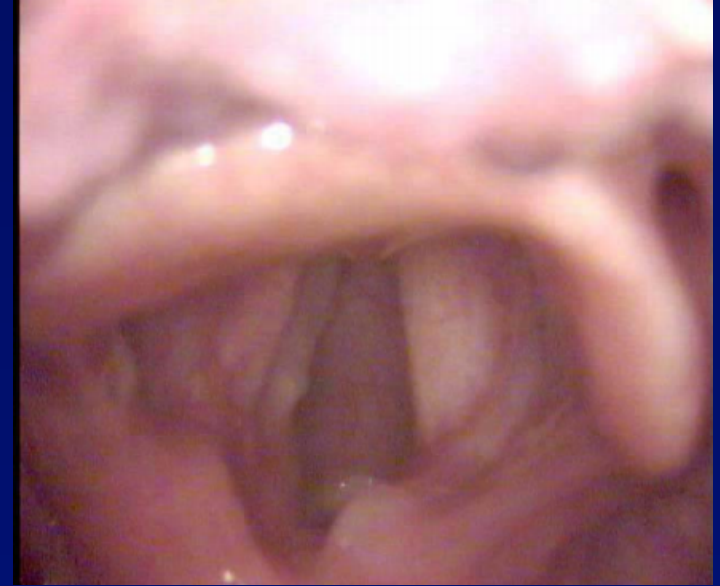- **Stroboskopi:**

Unilateral Süperior Laringeal Sinir Paralizi

- **Supraglottik larenks sensoriyal kaybı**
 - sık boğaz temizleme, paroksizmal öksürük
 - ses yorgunluğu, boğazda yabancı cisim hissi
- **Krikotiroid kas fonksiyon kaybı**
 - sese hafif değişiklik
 - diplofoni
- **Bulgular:**
 - istirahat döneminde & solunumda vokal kordlar normal pozisyonda
 - fonasyon sırasında arka komissürün paralizi tarafa deviye olması
 - paralitik tarafta vokal kord kısalmıştır

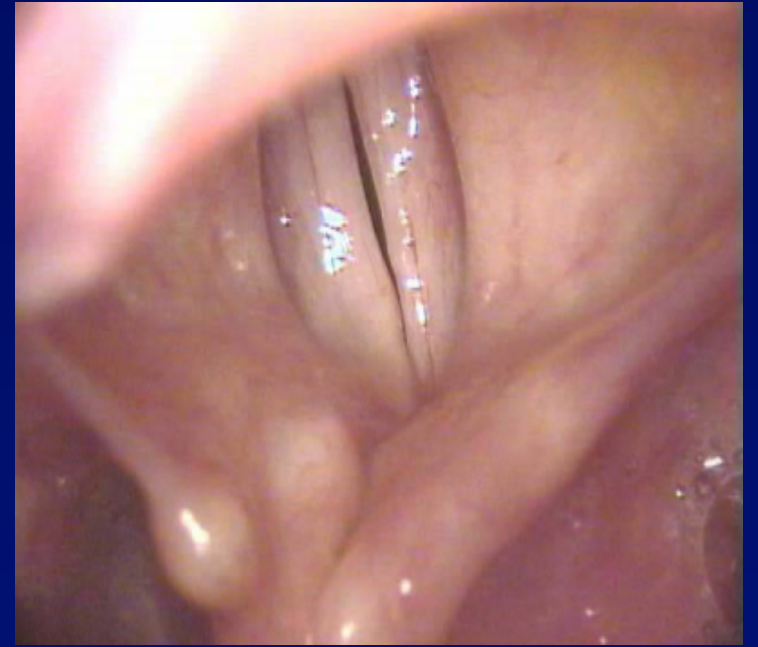
Unilateral Rekürren Sinir Paralizi

- Hem addüktör ,hem de abdüktör kaslarda fonksiyon bozukluğu olur ancak **krikotiroid kas** fonksiyonuna bağlı olarak vokal kordlar **paramedian** pozisyonundadır
- Ses kalitesi bozulmuş,ama zamanla kompensasyon ortaya çıkmaktadır
- Hava yolu problemi yoktur,ama efor sırasında zorluk ortaya çıkabilir



Bilateral rekürren sinir paralizi

- Her iki vokal kord paramedian pozisyonundadır
- Ses kalitesi bozulmuştur
- Havayolu ciddi düzeyde daralabileceğinden hafiften ciddi düzeye kadar etkilenme olabilir
- Zamanla veya aniden ortaya çıkabilir.



Acil müdahale gerektirebilir.

Tedavi

- Amaç hava yolunu sağlama ve ses kalitesini korumak
- Ses terapisi (unilateral VK paralizisi)
- Trakeotomi-
- Cerrahi
 - vokal kord lateralizasyonu
 - kordektomi
 - aritenoidektomi (thurnel)
- Reinnervasyon- başarı oranı tartışmalıdır